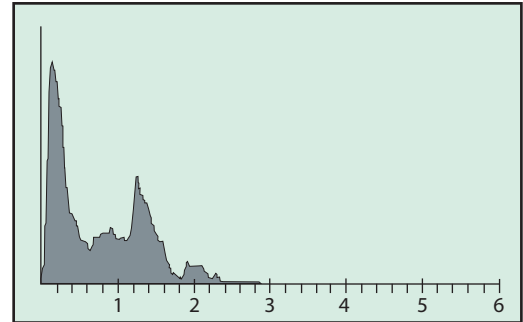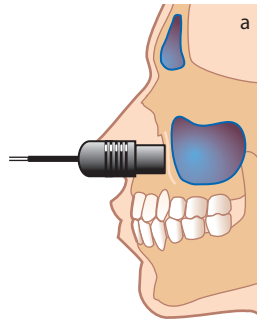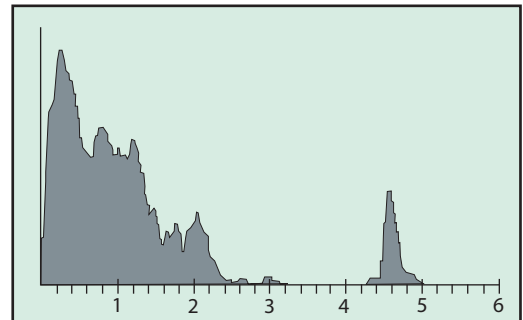
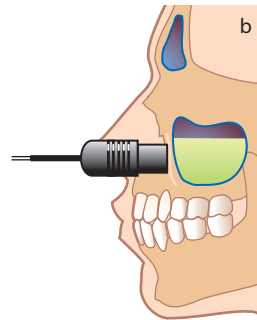
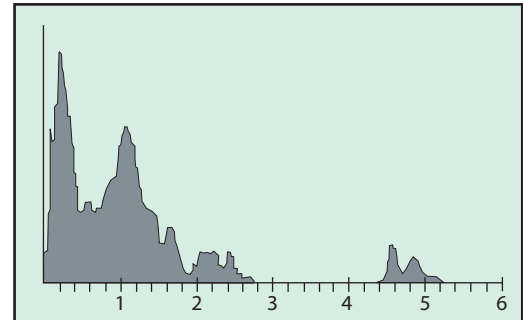
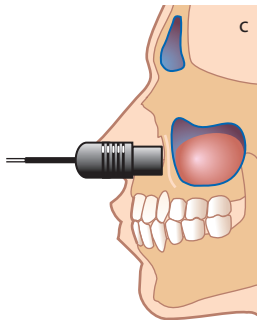


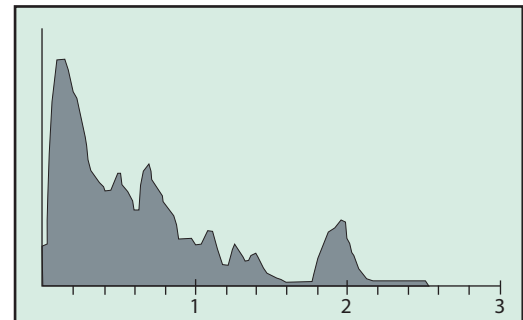
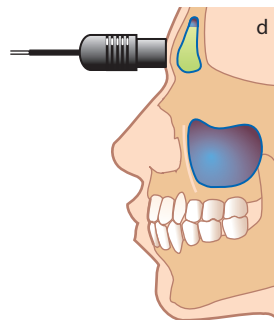
Maxillarsinus med luft (normal)



Maxillarsinus med vätska



Maxillarsinus med cysta



Frontalsinus med vätska

Schematisk bild av ultraljudsekon 1) Vid luft i maxillarsinus 2) Vid bakväggseko vid vätska i maxillarsinus (pil) då ultraljud passerar vätska men inte luft 3) Vid bakväggseko vid cysta 4) Vid bakväggseko vid vätska i frontalsinus.

Illustratör: Lena Lyons