

Internationella behandlingsriktlinjer för rinosinuit ger bra vägledning

Kan minska svenskt antibiotikatryck



MATS HOLMSTRÖM, docent, överläkare, ÖNH-kliniken Akademiska sjukhuset, Uppsala
mats.holmstrom@akademiska.se

Rinosinuit är ett omfattande och ökande hälsoproblem. Ökande förekomst av allergier och hög förekomst av infektioner gör rinosinuit till ett stort problem sett till volym och hälsoekonomi. Incidensen av övre luftvägsinfektioner är hos barn 4–8 per år och hos vuxna 0–4. De flesta av dessa är virusorsakade, och cirka 1–2 procent av dessa insjuknanden kompliceras av bakteriell infektion. Siffran är dock osäker, eftersom det är svårt att skilja virusutlösta och bakteriella infektioner. Endast ett fåtal fall blir föremål för punktion, som är det säkraste sättet att skilja tillstånden åt. I Holland beräknas cirka 900 000 läkarbesök orsakas av akut rinosinuit och i Sverige 150 000. Prevalensen för kronisk rinosinuit, inklusive näspolypos, är hos vuxna cirka 2–4 procent baserat på läkarundersökning av sjukdom. Enkätstudier i USA har dock givit betydligt högre siffror, cirka 15 procent!

Det ökande bruket av antibiotika, och därtill ökande problem med resistensutveckling, har också bidragit till behov av välgrundade indikationer för antibiotika vid luftvägsinfektioner. Eftersom rinit och sinuit i princip alltid uppträder samtidigt, föreligger nu internationell konsensus att använda begreppet rinosinuit.

Internationellt konsensusdokument

År 2005 publicerades ett första sk European position paper on rhinosinusitis and nasal polyps (EPOS) på uppdrag av European Academy of Allergy and Clinical Immunology (EAACI). Två år senare lades ett omfattande arbete ned på att uppdatera dokumentet baserat på de senaste årens vetenskapliga dokumentation [1]. Arbetsgruppen har utökats med representanter från flera kontinenter i hopp om global acceptans för rekommendationerna.

Självklart innebär ett konsensusdokument som detta att lokala förhållanden kan göra rekommendationerna mindre lämpliga. Det kompletta dokumentet är avsett som ett state-of-the-art-dokument för specialister i såväl allmänmedicin som ÖNH.

Som svensk deltagare i arbetsgruppen tycker jag att doku-

FAKTA 1. Definition av rinosinuit, enligt EPOS

Rinosinuit (inklusive näspolypos) definieras som

- inflammation i näsa och bihålor med minst två symtom, varav ett är antingen nästäppa/svullnad eller nasal sekretion (framåt eller bakåt) med
 - smärta/tryck över ansiktet och/eller
 - nedsatt eller förlorat luktsinne

med

- endoskopiska tecken på
 - polyper och/eller
 - mukopurulent sekret, huvudsakligen från mellersta näsgången och/eller
 - ödem/slemhinnesvullnad, huvudsakligen i mellersta näsgången

och/eller

- DT-förändringar
- slemhinneförändringar inom ostiomeatala komplexet och/eller bihålorna.

mentet är mycket värdefullt i vår ambition att bedriva evidensbaserad sjukvård och inte minst för att understryka behovet av evidensbaserade indikationer för antibiotika vid misstanke om bakteriell rinosinuit.

Jag kommer i denna rapport att fokusera på behandlingsrekommendationer och hänvisar den mer intresserade läsaren att ta del av originalrapporten som kan hämtas på Internet, <<http://www.rhinologyjournal.com/epos2007/epos.pdf>>.

Skilnader internationella/svenska rekommendationer

I Sverige har Läkemedelsverkets expertgrupp givit synpunkter på behandling av rinosinuit [2]. I flera avseenden överensstämmer dokumenten, dock finns flera skillnader:

- Behandlingsalgoritmerna är tydligare och flera i EPOS (omfattar även kronisk rinosinuit med och utan näspolyper samt innehåller olika algoritmer för specialister i allmänmedicin och ÖNH-sjukvård).
- Baserat på nya vetenskapliga rön rekommenderas i EPOS nasala steroider som första behandling vid medelsvår akut bakteriell rinosinuit [3]. Nasala steroider har sålunda visat god effekt vid misstänkt bakteriell rinosinuit. Effekten är signifikant bättre än effekten av placebo, och i dubbel standarddos är nasala steroider mer effektiva än amoxicillin.
- Diagnoskriterierna som framgår av Fakta 1 är mer stringenta än de svenska och omfattar minst ett objektivt tecken (mukopurulent sekret eller slemhinnesvullnad i mellersta näsgången/förekomst av polyper/svullnad vid DT). Detta

SAMMANFATTAT

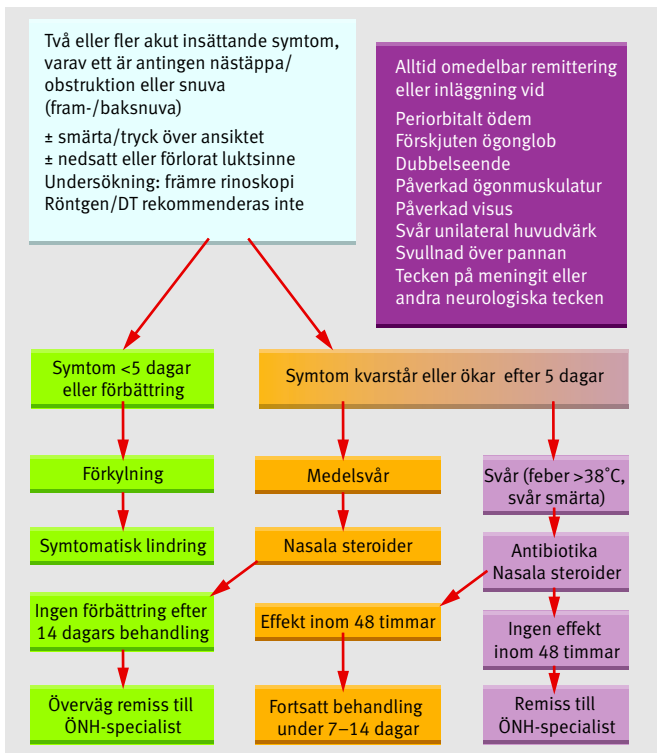
Rinosinuit är ett omfattande hälsoproblem och utgör en stor hälsoekonomisk belastning för samhället.

Behandlingen ska grundas på väldefinierade sjukdomskriterier.

Antibiotikaanvändningen vid rinosinuit är för hög.

Nasala steroider har en plats vid behandling av akut rinosinuit.

Det internationella konsensusdokumentet European position paper on rhinosinusitis and nasal polyps (EPOS) ger evidensbaserade rekommendationer för behandling av patienter med akut eller kronisk rinosinuit med eller utan näspolyper.



Figur 1. Handläggningsschema för primärvård: vuxna med akut rinosinuit.

ställer större krav på undersökande läkare att även undersöka näsan efter avsvällning.

- Käkhalpunkt blev inte föremål för evaluering i EPOS-dokumentet. Min personliga uppfattning är att vi ska fortsätta använda käkspolning för diagnostik och provtagning för odling.
- I EPOS-dokumentet rekommenderas att röntgenundersökning av bihålorna inte ska göras inom primärvården. Min uppfattning är att denna restriktion inte gäller för svenska förhållanden. Det är dock viktigt att den läkare som beställer röntgenundersökning också har insikt i hur vanligt det är att man ser svullna slemhinnor på röntgenbilder hos helt bihålefriska individer. Tolkning av röntgenbilder måste alltid göras i relation till patientens besvär och andra luftvägsproblem. Patienter med övre luftvägsinfektion, astma, allergi, näspolyper och ASA-intolerans har patologiska röntgenbilder betydligt oftare än de cirka 30 procent patologiska bilder man ser i näs- och bihålefriska populationer.
- Senare års forskning kring makroliders plats vid behandling av kronisk rinosinuit har inneburit att man i EPOS-dokumentet funnit evidens för långtidsbehandling med subkliniska doser vid kronisk rinosinuit [4].
- I EPOS-dokumentet rekommenderas oral steroidkur till patienter med näspolyper och svår symtombild (VAS >7). I Sverige används orala steroider på något mer liberal indikation (redan vid medelsvår polyposjukdom). Detta är ett uttryck för att steroidspöket är mer levande i andra länder. Detta är beklagligt, eftersom systemiska steroider i ett par nya och väl genomförda studier visats ha utmärkt effekt på näspolyper (inklusive endoskopisk och röntgenologisk förbättring) [5, 6].
- I det svenska dokumentet rekommenderas 3-dosförfarande och kortare antibiotikakurer, och man understryker att vetenskaplig evidens saknas för 10 dagars behandling.

- I det svenska dokumentet gavs även rekommendation att antibiotika kan ha effekt vid akut rinosinuit med
 - uttalad smärta i tänder eller ansikte och förhöjd CRP (>10 för män, >20 för kvinnor)
 - vargata i mellersta näsgången
 - purulent sekret i näshålan, uttalad smärta i tänder eller ansikte, ensidiga symtom och dubbelinsjuknande (minst tre av fyra).

Definition av rinosinuit och näspolypos

Definitionsmissigt är rinosinuit ett inflammatoriskt tillstånd i näsa och bihålorna, vilket omfattar två eller flera symtom samt ett objektivi fynd i enlighet med Fakta 1. För att styra behandlingsvalet ska även sjukdomens svårighetsgrad avgöras med hjälp av en VAS-skala (10 cm lång), där patienten skattar sina symtom (0 = inte alls svåra; 10 = värsta tänkbara).

Sjukdomen kan sedan klassas som lindrig, måttlig eller svår enligt följande:

- VAS 0–3: lindrig
- VAS >3–7: måttlig
- VAS >7–10: svår.

Studier har visat att om VAS är >5 påverkas patientens livskvalitet negativt.

Akut rinosinuit definieras som att besvären föreligger <12 veckor och försvinner helt. Kronisk rinosinuit innebär att besvären föreligger >12 veckor och inte försvinner komplett. Förkylning/akut virusorsakad rinosinuit har en symtomduration som inte överstiger 10 dagar. Akut icke-virusorsakad rinosinuit definieras som ökande besvär efter 5 dagar eller kvarstående besvär efter 10 dagar och duration som understiger 12 veckor.

Handläggning av akut rinosinuit hos vuxna

Diagnosen akut rinosinuit baseras på anamnes i enlighet med Figur 1. Röntgen är inte indicerad som rutin för diagnostik. Däremot ska DT-sinus utföras vid svåra sjukdomssymtom eller komplikation. Eftersom en förkylning kan ha en duration på 10 dagar, blir det inte aktuellt att ge annat än symtomatisk terapi tidigare, såvida inte förvärrade symtom inträder efter 5 dagar med feber och svår värk. Den symtomatiska terapin omfattar analgetika, antiflogistika och slemhinneavsvällande behandling med lokalt verkande sympatikomimetika.

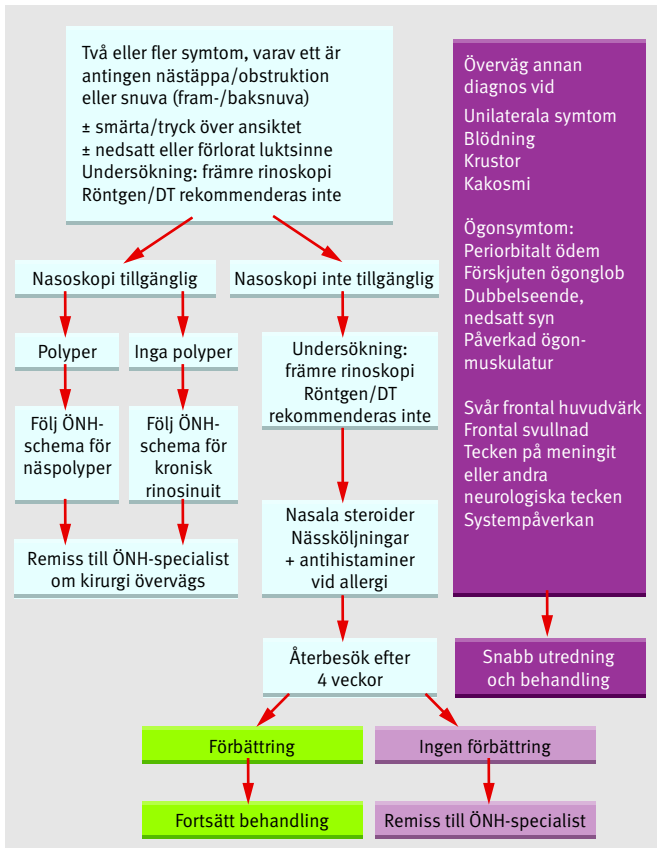
Om symtom förvärras efter 5 dagars förkylning rekommenderas nasal steroid. Behandlingsschemat innebär att antibiotikas roll har nedtonats kraftigt i relation till gällande behandlingsrutiner. Val av antibiotika beror givetvis på vilken miljö (del av världen) patienten vistas i. I Sverige har vi inte anledning att ändra gällande rekommendation att använda penicillin V vid misstanke om akut bakteriell rinosinuit.

Vid akut rinosinuit finns evidens för att utöver lokal steroid och antibiotika rekommendera antihistamin om patienten samtidigt har allergisk rinit. Däremot saknas evidens för att rekommendera koksaltsköljning och avsvällande näsdroppar för effekt på sjukdomsförloppet men kan rekommenderas som symtomatisk behandling.

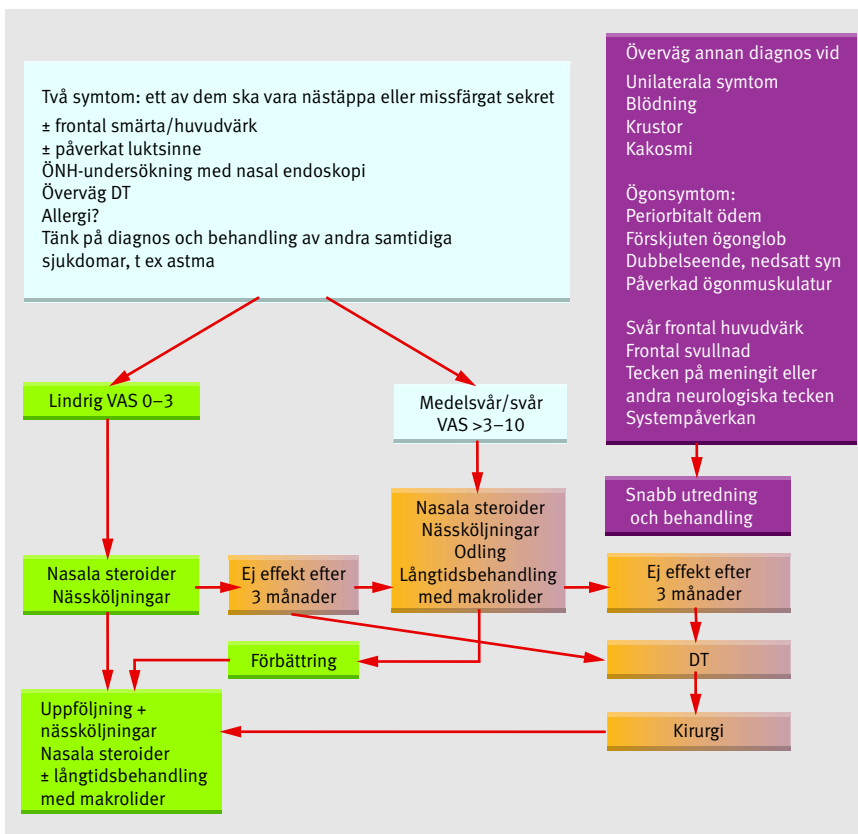
De patienter som har allvarliga symtom, komplikationer eller inte förbättras inom 14 dagar skickas till ÖNH-specialist för bedömning. En mer omfattande undersökning görs då med endoskopi av näsan, odling och ställningstagande till ytterligare medicinsk behandling och kirurgi. DT-sinus görs vid tecken på komplikation eller om svåra sjukdomstecken föreligger.

Handläggning av kronisk rinosinuit hos vuxna

Om symtom kvarstår mer än 12 veckor ställs diagnosen kronisk



Figur 2. Handläggningsschema för primärvård och icke-ÖNH-specialist: kronisk rinosinuit med eller utan näspolyper.



rinosinuit. Symtomen kan variera i svårighetsgrad men inte försvinna fullständigt. Om primärvårdsspecialisten är förtrodd med undersökning av näsan ska sådan göras efter avsvällning och med endoskopisk teknik (Figur 2). Man ska leta efter polyper och infektionstecken. Självklart ska tumörsjukdom också uteslutas. Allergi ska utredas på dessa patienter, och adekvat terapi sätts in om kliniskt relevanta fynd föreligger. Om allergi kan uteslutas, bör de flesta av dessa patienter bli föremål för vidare remittering till ÖNH-specialist såvida inte annan nöjaktig förklaring hittas till patientens besvär.

Som framgår av Figur 2 ska undersökande läkare alltid reagera för ensidiga symtom (tumör, infektion), blödning, krustor (specifik inflammation/granulation), kakosmi (dental sinuit) liksom ögonsymtom, svår frontal huvudvärk och tecken på meningit. Alla dessa symtom kan vara uttryck för komplicerad sjukdom i näs-bihålesystemet och kräver specialistbedömning.

Hos ÖNH-specialisten blir utrednings- och behandlingsgången olika beroende på om näspolyper finns. Dessutom styrs den fortsatta handläggningen av besvärens svårighetsgrad mätt med tidigare omtalad VAS-skala.

Om näspolyper kan uteslutas efter endoskopi med avsvällning provas nasal steroid och nasalt lavage i första hand (Figur 3). Under svenska förhållanden har detta steg nog ofta prövats inom primärvården. Om besvären kvarstår efter medicinsk behandling är det dags för DT-sinus och diskussion om kirurgisk intervention. Långtidsterapi med makrolider i subklinisk dos kan också övervägas.

Om näspolyper föreligger ska lokala steroider användas; sprej rekommenderas i lätta fall och droppar i medelsvåra. Empiriskt kan droppar vara fördelaktiga om de tas med huvudet i framåt- eller bakåtböjt läge så att dropparna verkligen når näshålans övre del. Vid behandling med lokala steroider rekommenderas dubbel dos. Om förbättring uteblir efter lokala och systemiska steroider rekommenderas DT-sinus och ställningstagande till kirurgi.

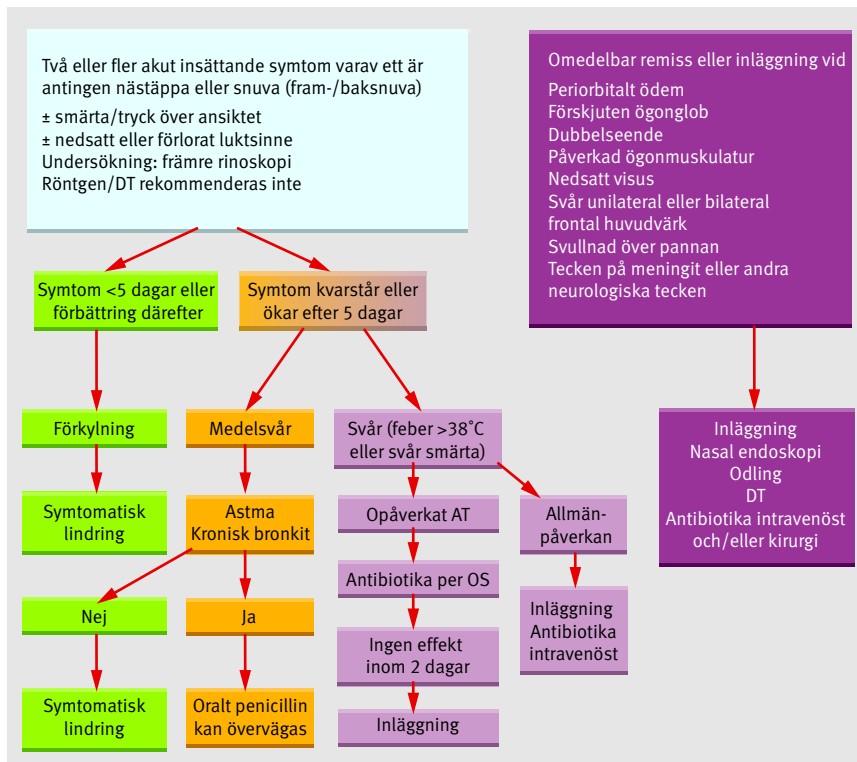
I EPOS-dokumentet ges högsta evidensgrad att använda antibiotika 3 månader eller längre vid purulent kronisk rinosinuit. Detta gäller även lokala steroider och nasalt lavage vid kronisk rinosinuit utan polyper. Evidens saknas dock för antibiotika i korttidsbruk liksom för mukolytika och avsvällande terapi (gäller både lokalt verkande och systemiskt). Perorala steroider har inte heller effekt vid kronisk rinosinuit i avsaknad av polyper. Vid förekomst av näspolyper ges däremot perorala steroider högsta evidensgrad liksom givetvis lokala steroider. För symptomatisk behandling rekommenderas nasalt lavage vid näspolyper. Vissa terapier har effekt vid näspolyper men saknar relevans (kapsaicin och antimykotika). Det finns ingen evidens för att antibiotika har effekt på näspolyper.

Akut rinosinuit hos barn
Akut rinosinuit är synnerligen vanligt hos barn. Diagnosen baseras på symtom (Figur 4) men även på kliniska fynd som framgår

Akut rinosinuit hos barn

Akut rinosinuit är synnerligen vanligt hos barn. Diagnosen baseras på symtom (Figur 4) men även på kliniska fynd som framgår

Figur 3. Handläggningsschema för ÖNH-specialister: vuxna med kronisk rinosinuit utan näspolyper.



Figur 4. Handläggningsschema för barn med akut rinosinuit.

vid undersökning av näsa (rodnad, pus, svullnad) och svalg (purulent sekret på bakre svalgväggen). Hos barn ska man, om möjligt, undvika röntgen. Andelen positiva fynd vid röntgen hos barn med övre luftvägsinfektion är stor, och röntgenförändringarna kvarstår flera veckor efter genomgången infektion. Slåtröntgen är svårtolkad hos barn och bör inte användas. DT ska sparas till de fall då komplikation misstänks eller barnet är svårt sjukt.

Om tilltagande besvär uppträder efter 5 dagar kan penicillin övervägas om barnet har astma. Bredare antibiotika finns inte skäl att använda i Sverige i okomplicerade fall. Utrednings-/behandlingsalgoritmen framgår av Figur 4. Hos barn är det givetvis viktigt att vara observant på komplikationstecken som periorbital svullnad, dubbelseende eller synpåverkan.

Antibiotika har påvisad effekt hos barn med akut rinosinuit och svåra symtom mer än 5 dagar och vid komplikationstecken. Vid lätta eller medelsvåra besvär ges symtomatisk behandling. Det finns också vetenskaplig evidens för lokala steroider som tilläggsbehandling till antibiotika. Till skillnad från hos vuxna saknas dock evidens för att använda lokal steroid som monoterapi vid akut rinosinuit. Det saknas även evidens för effekt av avsvällande näsdroppar och koksaltsköljning. Avsvällare kan dock användas som symtomatisk behandling.

Kronisk rinosinuit hos barn

Vid symtom som kvarstår >12 veckor hos barn är det viktigt att utreda förekomst av allergi för kausal behandling. Vid persisterande besvär eller frekventa exacerbationer bör också utredning göras av eventuell immunbrist hos barnet för adekvata åtgärder av underliggande systemisk sjukdom. Kirurgi är sällan indicerad hos barn. Självklart finns hög evidens för kirurgi vid komplikationer till rinosinuit. Däremot är det låg evidens för kirurgi som profylax mot recidiverande exacerbationer av akut rinosinuit. Om kirurgi övervägs, bör funktionell endoskopisk

kirurgi användas, eftersom det är den enda metod som visats ha positiv effekt.

Antibiotika har påvisad, men begränsad effekt vid kronisk rinosinuit hos barn. Lokala steroider, lavage och behandling mot reflux saknar tydlig evidens men kan i selekterade fall vara relevant att använda.

Adenoidens betydelse som reservoar för luftvägspatogener har föranlett studier av abrasio vid kronisk rinosinuit utan att övertygande bevis framlagts för att ingreppet innebär någon fördel.

Omfattande, användbart dokument

EPOS-dokumentet är en mycket omfattande litteraturgenomgång med >1 100 referenser. Det innehåller bakgrundsinformation om epidemiologi, inflammationsmekanismer, diagnostik, medicinsk och kirurgisk behandling, komplikationer och hälsoekonomi. Dokumentet ger bra underlag för diagnostiska kriterier och riktlinjer för framtida forskning.

Jag vill dock främst rekommendera detta dokument för de kolleger som i sin dagliga gärning möter patienter med akut och kronisk rinosinuit. För dessa patientgrupper finns moderna evidensbaserade rekommendationer som med få modifikationer (som omnämns ovan) är fullt användbara i Sverige. Om dessa rekommendationer följs har vi

goda chanser att minska antibiotikabruket i Sverige och därmed, i många år framåt, kunna fortsätta att använda penicillin V som förstahandsmedel vid luftvägsinfektioner.

■ *Potentiella bindningar eller jävsförhållanden: Författaren har bedrivit läkemedelsstudier för AstraZeneca, GlaxoSmithKline och Schering Plough samt medverkat i skrifter i samarbete med dessa företag.*

■ *Artikeln är skriven på initiativ av Svensk rinologisk forskningsallians (en grupp forskningsintresserade rinologer som vill stimulera forskning inom luftvägsområdet).*

Kommentera denna artikel på lakartidningen.se

REFERENSER

- European Position Paper on Rhinosinusitis and Nasal Polyps. Rhinology. 2007; Suppl 20. <http://www.rhinologyjournal.com/epos2007/epos.pdf>
- Läkemedelsverket. Läkemedelsbehandling av rinosinuit. Behandlingsrekommendation. Information från Läkemedelsverket. 2005; 16(3);7-48.
- Meltzer EO, Bachert C, Staudinger H. Treating acute rhinosinusitis: Comparing efficacy and safety of mometasone furoate nasal spray, amoxicillin and placebo. J Allergy Clin Immunol. 2005;116(6):1289-95.
- Wallwork B, Coman W, Mackay-Sim A, Greiff L, Cervin A. A double-blind, randomized, placebo-controlled trial of macrolide in the treatment of chronic rhinosinusitis. Laryngoscope. 2006;116(2):189-93.
- Hissaria P, Smith W, Wormald PJ, Taylor J, Vadas M, Gillis D, et al. Short course of systemic corticosteroids in sinonasal polyposis: A double-blind, randomized, placebo-controlled trial with evaluation of outcome measures. J Allergy Clin Immunol. 2006;118(1):128-33.
- Benítez P, Alóbid I, de Haro J, Berenguer J, Bernal-Sprekelsen M, Pujols L, et al. A short course of oral prednisone followed by intranasal budesonide is an effective treatment of severe nasal polyps. Laryngoscope. 2006;116(5):770-5.